

AKKARAMAN IRKI KOYUNLARDA TRANSREKTAL VE TRANSABDOMİNAL ULTRASONOGRAFİ YÖNTEMİ İLE ERKEN GEBELİK TANI SINIRLARININ BELİRLENMESİ

(Estimation of Early Pregnancy Diagnostic Range by Transrectal and Transabdominal
Ultrasonographic Method in Akkaraman Ewes)

Şükrü KÜPLÜLÜ¹ Yunus ÇETİN² H. Ceyhun MACUN³ Umut TAŞDEMİR⁴

1. Ankara Üniversitesi, Veteriner Fakültesi, Doğum ve Jinekoloji Anabilim Dalı - ANKARA
2. Yüzüncü Yıl Üniversitesi, Veteriner Fakültesi, Doğum ve Jinekoloji Anabilim Dalı - VAN
3. Kırıkkale Üniversitesi, Veteriner Fakültesi, Doğum ve Reprodüksiyon Hast. Anabilim Dalı- KIRIKKALE
4. Lalahan Hayvancılık Merkez Araştırma Estitüsü – ANKARA

OZET

Bu çalışmanın amacı, koyunlarda erken gebeliklerin transrektal ve transabdominal ultrasonografi ile saptanabilme sınırlarının belirlenmesi, bu döneme ait gebeliğin ultrasonografik görüntülerinin tanımlanması ve muayeneye ilişkin bazı kritik ve pratik noktaları saptamaktır.

Materyal olarak tohumlama tarihlerinin 17-50. günleri arasında bulunan, toplam 57 adet Akkaraman ırkı koyun kullanıldı. Her hayvana 5 MHz problu ultrasonografi cihazı (Shimadsu SDL32, Japonya) ile transrektal ve transabdominal ultrason muayenesi uygulandı. Gebelik bulguları 60 gün sonra yapılan USG muayenesi ile doğrulandı.

Transrektal USG yöntemi ile koyunlarda gebelikler tohumlamayı izleyen 17-31 günler arasında %94.7 oranında, transabdominal yöntem ile gebeliklerin 32. gününden itibaren %89.4 doğruluk oranı ile belirlendi. Gebeliğin 28-38 günleri arasında her iki yöntem de etkili bulundu. Bu iki metodun gebeliğin 17-50 gün arasında birlikte kullanılması ile %96.5 doğruluk oranı saptanmıştır. Erken gebelik ultrasonografik bulgusu olarak 17. günde, 5 mm çapında anekojenik daire, 21. günde anekojenik daire içinde 8 mm uzunluğunda ‘‘C’’ harfi benzeri hipoekojenik yapı belirlendi. Gebeliğin 28, 30, 34 ve 40. günlerinde embriyo/fötüs uzunlukları sırası ile 12, 13, 21, 34 mm olarak ölçüldü. Fötüs kafatası biparietal çapı 37, 41 ve 45. günlerde sırasıyla 11, 12, 15 mm olarak saptandı. Transrektal ultrasonografik gebelik tanı etkinliği transabdominale eşit, transrektal muayene yöntemi daha kolay ve çabuk uygulanabilir bulundu.

Sonuç olarak 5 MHz rektal prob kullanarak Akkaraman ırkı koyunlarda gebeliklerin transrektal ultrasonografi yöntemi ile 17-31. günler arasında, transabdominal ultrasonografi yöntemi ile 32. günden itibaren başarıyla belirlenebileceği ve tanımlanan ultrasonografik görüntülerin gebelik yaşının yaklaşık olarak tahmin edilmesinde faydalı olacağı kanısına varıldı.

Anahtar Kelimeler: Koyun, transrektal ve transabdominal ultrasonografi, erken gebelik teşhisi

SUMMARY

The aim of this study were to detect the ranges of early pregnancy determination by transrectal and transabdominal ultrasonography, to define the ultrasonographic image of these pregnancy periods and determine the critical and practical experience of the treatments in ewes.

A number of 57 Akkaraman ewes having pregnancies of 17-50 days were used as the material. Transrectal and transabdominal ultrasonography (5MHz, Shimadsu SDL32,Japan) were applied to each sheep. Pregnancy findings were reconfirmed by USG 60 days after the first application.

Pregnancies were detected with a rate of 94.7% via transrectal USG between 17 and 31 days after the insemination and 89.4% after the 32nd day by transabdominal method. Both methods were found similarly effective between the 28th and 38th days of the gestation. By using these two methods together between 17th and 50th days of pregnancy an accuracy of 96.5% was obtained. Visions of anechogenic circle of 4 mm diameter on day 17 and hypoechogenic structures like letter "C" in an anechogenic circle of 8 mm diameter on day 21 were found as early pregnancy ultrasonographic findings. Embryo-foetal lengths on 28, 30, 34 and 40. days of pregnancies is were measured as 12, 13, 21 and 34 mm respectively. The parietal diameters of the cranium on days 37, 41 and 45 were measured as 11, 12 and 15 mm respectively. The effectiveness of the transrectal and transabdominal routes of USG diagnosis were found as similar but transrectal treatment method was found to be easier and quicker.

As a result, it was evident that a 5 MHz transducer used in transrectal route between days 17 and 32 after the insemination and in transabdominal route after 32nd day for pregnancy diagnosis in Akkaraman ewes had practical aspects and the estimation of pregnancy age by the ultrasonographic images were confirmed.

Key Words: Ewe, transrectal and transabdominal ultrasonography, early pregnancy diagnosis

GİRİŞ

Koyunlarda gebeliğin ve fötal sayının tespiti, gebe olmayanların belirlenerek aşım sezonu bitmeden tekrar sığaya alınmaları, gebe kesimlerinin önlenmesi, işletmedeki rasyon düzenlemelerinin yapılabilmesi açısından önem arz etmektedir.

Ultrasonografi (USG) veteriner reproduksiyon alanında değişik türlerde gebelik teşhisi, fötal sayı, cinsiyet ve canlılığın belirlenmesi, uterus ve ovaryumların fizyolojik ve patolojik değişimlerinin izlenmesinde kullanım alanı bulmaktadır (2,5,8,19). Koyunlarda ve keçilerde gebelik teşhisi amacıyla çeşitli ultrasonografi teknikleri kullanıla gelmiştir (1,3,16,24). Geçmişte A mode ve Doppler ultrasonografi cihazları kullanılmıştır. Ancak bu yöntemlerde embriyonik taslağın resmini görmek mümkün olmamaktadır. Günümüzde kullanılan real time B mode ultrasonografi küçük ruminantlarda da kullanılabilen görsel bir tekniktir. Koyunlarda

gebelik teşhisi çok sayıda teknikle belirlenebilmekteyse de bu yöntemlerin çoğu ileri gebeliklerde doğru sonuç vermektedir (6). Ultrasonografi, yoğun koyun yetiştiriciliği yapılan ülkelerde gebelik teşhisi ve fötal sayının belirlenmesi için rutin olarak kullanılmaktadır (10,17,23,25). B mode real time USG' nin gebelik teşhisi amacıyla diğer tip ultrasonografi cihazlarına göre daha üstün olduğu bildirilmektedir (21,22).

Koyunlarda USG ile gebelik muayenesi transabdominal ve transrektal olmak üzere iki yöntemle yapılabilmektedir. Her iki tekniğin de teşhiste yararlı olduğu bilinmekle birlikte hangisinin kullanılacağı mevcut prob, çalışma koşulları, hayvan sayısı ve gebelik dönemine göre değişiklik göstermektedir. Transrektal USG ile 15 günlük gebeliğin saptanabileceği bildirilmekle birlikte, doğruluk oranının 27. güne kadar düşük olacağı belirtilmektedir (20).

Bu çalışmanın amacı, Akkaraman ırkı koyunlarda gebeliğin 17-50. günleri arasında transrektal ve transabdominal USG tekniği ile gebeliklerin saptanabilirliğini araştırmak, avantaj ve dezavantajlarını ortaya koymak, gebeliğin gününe göre görüntü karakteristiğini ve kullanılabilirliğini değerlendirmektir.

MATERYAL ve METOT

Çalışmanın hayvan materyalini; T.C. Tarım Bakanlığı Lalahan Hayvancılık Merkez Araştırma Enstitüsü' ne ait laparoskopik olarak tohumlanmış, benzer bakım ve barınma koşullarına sahip 57 adet Akkaraman ırkı koyun oluşturdu.

Koyunların gebelik muayeneleri B-Mode Real Time 5 MHz linear rektal prob ve yazıcı (Sony® 890CE) donanımlı ultrasonografi (Shimadzu® SDL32, Japonya) cihazı ile yapıldı.

Gebeliklerin belirlenmesi amacıyla, tohumlama tarihleri bilinen ve 17-50 gün arasında değişen koyunların tamamına hem transrektal hem de transabdominal (sağ-sol inguinal) ultrasonografik muayene gerçekleştirildi. Transrektal muayene, Schrick ve Inskeep (20) tarafından tanımlanan yöntemle göre ayakta tespit edilen koyunların kuyruğu yukarı kaldırılarak, rektum boşaltılmadan ve jel kullanılmaksızın, prob rektuma yerleştirilerek uygulandı. Prob rektuma yerleştirilip 90° saat yönünde döndürüldükten sonra 180° tersi yönde döndürülerek tüm reproduktif kanal tarandı. Transabdominal muayene ise, sırt üstü yatırılan koyunlara jel (karboksimetilselüloz)

kullanılarak, memenin cranio-lateralindeki inguinal bölgeler tıraş edilerek İzgür ve ark.'nın (8) tarif ettiği gibi gerçekleştirildi.

Koyunlara 60 gün sonra ilk muayenenin kontrolü amacıyla ikinci bir ultrasonografik muayene gerçekleştirildi. Bu uygulama sadece transabdominal olarak ve hayvanlar ayakta yapıldı.

Embriyonik kese, embriyo, kalp atımı, fötüs, plasentom ve fötüsün çeşitli bölümleri (baş, thoraks, ekstremite, columna vertebralis) gebelik kriterleri olarak kullanıldı.

Transrektal, transabdominal ve hem transrektal hem de transabdominal USG muayene yöntemlerinden elde edilen veriler, Kähn ve ark.'nın (11) tarif ettiği şekilde sensitivite (duyarlılık), spesivite (özgüllük), pozitif tanımlama, negatif tanımlama ve doğruluk oranları ayrı ayrı hesaplanarak düzenlenmiştir.

BULGULAR

Laparoskopik tohumlama tarihlerine göre muhtemel gebelikleri, 17-50 gün arasında değişen 57 koyunda gerçekleştirilen hem transrektal hem de transabdominal ultrasonografik muayeneye bulgularının birlikte değerlendirilmesi ile 33 koyuna (%57.9) gebelik (+), 24 koyuna ise (%42.1) gebelik (-) tanısı kondu. İki ay sonra gerçekleştirilen ve sadece transabdominal olarak uygulanan USG' ye göre gebe (+) tanısı konan 33 koyundan 32' sinin gebe (%96.9) buna karşın gebe negatif (-) tanısı konan 24 koyundan 23' ünün ise gebelik yönünden (%95.8) negatif (-) olduğu tespit edildi.

Tablo 1 : Muayene edilen koyunlarda duyarlılık, özgüllük, pozitif tanımlama, negatif tanımlama ve doğruluk oranları (%).

Muayene yöntemi	n	Gebe +	Gebe -	a	B	c	d	e
Transrektal	57	23	34	69.7	100	100	29.4	82.5
Transabdominal	57	23	34	66.7	95.8	95.7	32.4	79
Transrektal+ Transabdominal	57	33*	24**	97	95.8	97	4.2	96.5
Kontrol, Transabdominal (I. Muayeneden 60 gün sonra)	57	33	24					

- : Tohumlamanın 33. günündeki bir koyunda gebelik transrektal (-) transabdominal (+) bulunmasına rağmen kontrol muayenesinde gebe olmadığı görüldü.
- ** : Tohumlamanın 28. gününde her iki teknikte gebelik (-) teşhis edilmesine rağmen kontrol muayenesinde gebe olduğu görüldü.
- a : Duyarlılık Oranı, b: Özgüllük Oranı, c: Pozitif Tanımlama Oranı, d: Negatif Tanımlama Oranı, e: Doğruluk Oranı.

Transabdominal ve transrektal muayene yöntemlerinin her ikisinin uygulanması ile koyunlarda gebelikler %97 duyarlılık, %95.8 özgüllük, %97 pozitif tanımlama, %4.2 negatif tanımlama ve %96.5 doğruluk oranı tespit edilmiştir. Bu oranlar, transrektal ve transabdominal USG muayene yöntemleri için ayrı ayrı özetlenmiştir (Tablo 1).

Transrektal ve transabdominal muayene sınırı:

Transrektal veya transabdominal gebelik tanısının yapılabilmesi gebelik dönemi ile ilişkili olduğu görüldü. Transrektal yöntem ile gebelikler tohumlamayı izleyen 17-31 gün arasında kolaylıkla belirlenebilirken (%94.7) gebeliğin ilerlemesine ve uterusun pelvik çatıdan sarkmasına bağlı olarak gebeliğin 32. gününden itibaren gebelikler transabdominal yöntem ile (%89.4) izlenebildiği belirlendi (Şekil 1 B). Gebeliğin 28-38. günlerinde muayene yapılan koyunlarda dikkatli muayene ile gebelik hem transrektal hem de

transabdominal yöntemle belirlenebilmektedir (Şekil2). Ancak bunun transrektal yöntemde probun karın boşluğuna doğru uzatılması, transabdominal muayenede ise probun inguinal kanaldan pubise doğru yönlendirilmesi ile mümkün olabileceği gözlemlendi.

Muayene Kolaylığı ve Süresi:

Transrektal muayenede koyunu tek kişinin tespit edebilmesi, uygulamanın 10-12 sn gibi kısa sürede gerçekleştirilebilmesi, bunun aksine transabdominal muayenede koyunun iki kişi tarafından yatırılması ve tıraşı, muayene için ise 40 sn lik süreye ihtiyaç duyulması her iki yöntemin avantaj ve dezavantajları olarak dikkat çekici bulundu.

Ultrasonografik görüntü özellikleri:

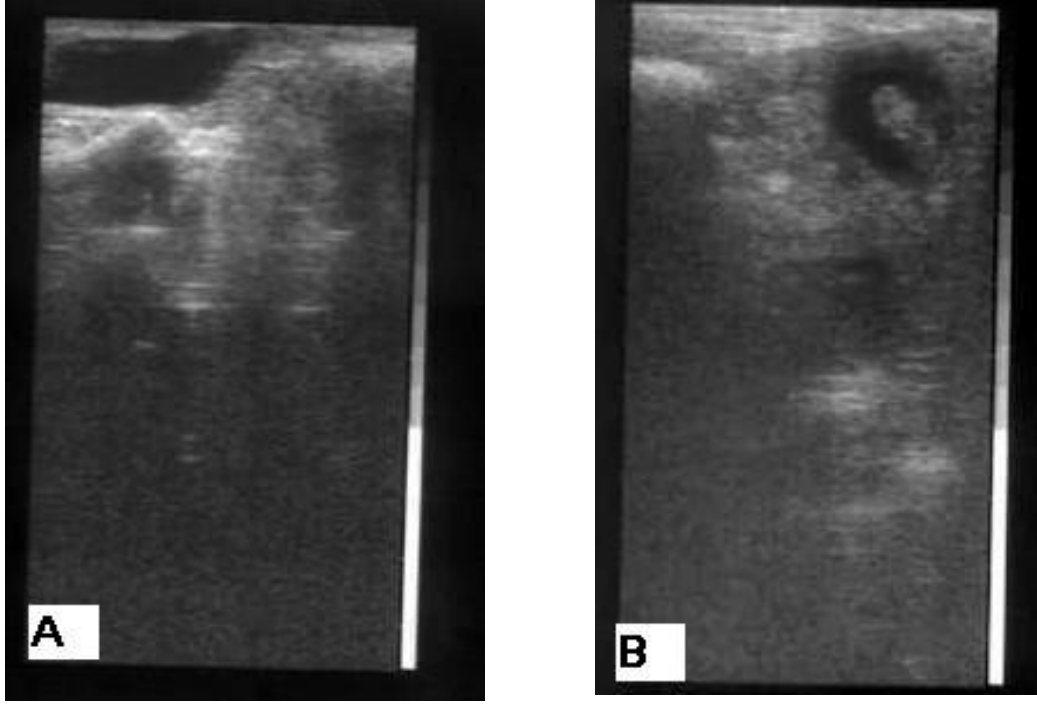
Muayene edilen koyunlarda gebeliğin dönemine göre ultrasonografik görüntüler değişkenlik arz etti. En erken gebeliğin saptandığı (17. günde) bir olguda gebelik 5 mm çapında düzgün anekojenik daire şeklinde belirlendi (Şekil1A). Embriyo taslağı, 21.

günde anekojenik alan içinde 8 mm uzunluğunda ve uterus duvarına oturmuş “C” harfi benzeri hipoekojenik özellikte görüldü. Gebeliğin 28. gününden itibaren yıldız gibi yanıp sönen kalp atımları gözlemlendi. İskelet kemikleri, osifikasyona bağlı olarak 40.

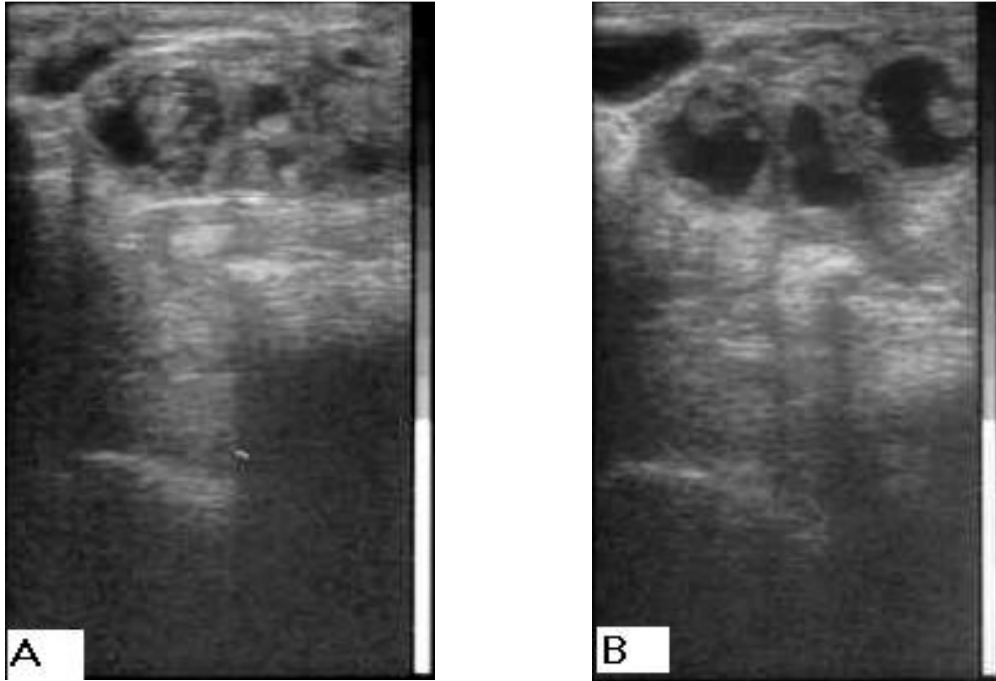
günden itibaren ekojenite özelliği arz etti. Plasentomların ultrasonografik olarak 35. gün ve sonrasında uterus lumeninde içe dönük hipoekoik alanlar olarak izlenebildiği, gebeliğin ilerlemesine bağlı olarak da arttığı ve görüntüye hakim oldukları saptandı (Tablo 2)

Tablo 2: Bazı gebelik kriterlerinin gözükme günleri ve görüntü özellikleri

Gebelik Bulgusu	Gebelik günü	Boyut ve Özellikleri
Embriyonik kese	17	5 mm, anekojenik daire
Embriyo Taslağı	21	8 mm, C harfi şeklinde hipoekojenik
Kalp Atımı	28	Yıldız şeklinde, yanıp sönmeye hareketleri
Plasentom	35	Uterus lumeninde içe dönük hipoekojenik çıkıntılar
Osifikasyon	40	Embriyoda ekojenik kemiksel yapıların gözükmesi



Şekil 1. Gebeliğin 17. Gününde transrektal USG' de embriyonik kese (A), gebeliğin 32. gününde transkutan USG' de konseptus (B)



Şekil 2. Transrektal USG' de gebeliğin 37. gününde fötüs (A) ve yavru sularının parçalı görünümü (B).

Akkaraman ırkı koyunlarda, fötüsün occipital eklem ile coccidial vertebra aralığı gebeliğin 28. gününde 12 mm, 30 gününde 13 mm, 34. gününde 21 mm, 40. günde 34 mm olarak ölçüldü. Kafatası biparietal çap ölçüleri 37, 41 ve 45. günlerde sırasıyla 11, 12 ve 15 mm olarak tespit edildi. Gebeliğin 45. günündeki bir hayvanda en büyük plasentom çapı 14mm olarak ölçüldü.

TARTIŞMA ve SONUÇ

Fertilite parametrelerinde iyileştirme elde etmek, gebe olmayan koyunların çiftleşme sezonu bitmeden belirlenmesi ve bunların en kısa zamanda gebe kalmalarının sağlanması ekonomik açıdan önem arz etmektedir.

Koyunlarda çok sayıda gebelik tanı yöntemi bulunmakla birlikte, gebeliklerin etkili şekilde transrektal ultrasonografik yöntem ile belirlenebileceğini bildiren çok sayıda araştırmacı mevcuttur (6,11,12,13,20). Anılan araştırmacılar transrektal yöntem ile gebeliklerin 17-40 gün arasında 5 veya 7.5 MHz probalar kullanılarak saptanabileceğini belirtmektedirler. Ayrıca en güvenilir muayenenin 26-32. günler arasında yapılabileceği vurgulanmıştır. Sunulan çalışmada, transrektal olarak 17-31 günler arasında gebelik tanısı başarıyla (%94.7) gerçekleştirilmiştir. Bu bulgu araştırmacılara paralellik göstermekle birlikte 17. gün civarında az olgunun bulunması başarı oranını artıran bir faktör olduğu düşünülmektedir.

Araştırmada, gebeliğin 32. gününden itibaren transabdominal yöntemle

saptanabileceği ortaya kondu. Araştırmacılar (6,10) gebe olmayan koyunlarda uterusun pelvik kanal içinde bulunduğunu gebeliğin 30-32. gününden itibaren pubisten aşağıya doğru sarktığını belirtmekte; ancak çok doğum yapmış koyunlarda ve ırklar arasında sarkma günlerinde değişiklikler olabileceğini belirtmişlerdir. Sunulan çalışmada da araştırmacıların (6,20) görüşlerine uyumlu olarak gebelik tanısında en kritik evrenin 32-35. günler olduğunu ve bununda uterusun belirtilen faktörlere bağlı olarak pelvisten sarkıp sarkmamış olmasından ileri geldiği sanılmaktadır. Ayrıca bu dönemde şüpheli durumlarda sadece transrektal veya transabdominal tanı yöntemi ile yetinilmemesi gerektiği görüşüne varılmıştır.

Kähn ve ark. (11); transabdominal USG muayenelerinde elde ettikleri %95 doğruluk, %95 duyarlılık, %99 pozitif tanımlama, %71 negatif tanımlama oranları, bu araştırmanın sonuçlarından yüksektir. Özgüllük oranları (%91) ise daha düşüktür. Transrektal muayene sonuçları karşılaştırıldığında doğruluk (%94), duyarlılık (%95), negatif tanımlama (%86) oranlarının yüksek, özgüllük (%93) ve pozitif tanımlama (%97) oranlarının ise düşük olduğu görülmüştür. Ancak erken dönem gebeliklerin belirlenmesinde transrektal muayene yönteminin, ileri gebeliklerin belirlenmesinde ise transabdominal muayene yönteminin daha etkili olması bu araştırmayla benzerdir.

Fötal viabilite kriteri olarak kalp atımlarının gebeliğin en erken 22. gününde

saptanabileceği belirtilmektedir (6,9). Sunulan çalışmada ise en erken kalp atımı 28, plasentomlara ise 35 günlük ve daha ileri gebeliklerde rastlandı. Bu bulgu araştırmacılarla (12,15,20) paralellik göstermektedir.

Chalhoub ve ark.(4), İspanyol koyunlarında embriyo/fötüs uzunluğunu gebeliğin 23. gününde 8.3 mm, 36. gününde 24.1mm, 39. gününde 34.6 olarak bulmuştur. Embriyo fötüs boyutunu etkileyen faktörler arasında koyunların ırkı, tekil veya çoğul gebelik, beslenme ve genetiğin olduğu belirtilmiştir (4,14,18). Akkaraman ırkı koyunlarda da fötüs büyüklükleri farklı ırk olmasına rağmen Chalhoub ve ark. (4)'nın değerlerine benzerlik göstermiştir. Bu bulgu nitel gebelik yaşı kriteri olarak kullanılabilir.

Gebeliğin 37, 41 ve 45. günlerinde sırasıyla 11, 12 ve 15 mm olarak belirlenen kafa tası biparietal çap bulguları Kelly ve Newnham, (14) ile Haibel ve Perkins (7)'in bulgularına paralellik göstermektedir. Gebeliğin 45. gününde 14 mm olarak ölçülen en büyük plasentom çapı Kelly ve ark. (15)'na benzerlik göstermektedir. Bu bulgular da fetal yaş açısından önem arz etmektedir.

Sonuç :

Sunulan çalışmada bir örnek ve uygun bakım ve barınma koşullarında bulunan Akkaraman ırkı koyunlarda elde edilen sonuçların pratik önemi bulunmaktadır.

Bunlar sıralanacak olursa:

a) Akkaraman ırkı koyunlarda 5 MHz rektal prob kullanılarak gebelikler tohumla-

mayı izleyen 20. günden itibaren belirlenebileceğini,

b) Transrektal USG gebelik sınırının 32. gün olduğu,

c) Transrektal yöntemin transabdominale göre az sayıda yardımcı ile koyunları strese sokmadan gerçekleştirilebileceği,

d) Erken dönemdeki gebelik tanı başarısının yüksek olması bu yöntemin mevsim geçmeden gebe olmayanların belirlenip gebe bırakılmalarına olanak sağladığı

e) Ultrasonografik görüntü tanımlarının deneyimi az olanlar için yol göstereceği ve fötometrik bazı değerlerin kabaca gebelik dönemi tahminlerinde Akkaraman ırkı koyunlar için kullanılabileceği kanısına varılmıştır.

KAYNAKLAR

- 1. Aiumlamai S, Fredriksson G, Nilsfors L** (1992) *Real-Time Ultrasonography for Determining the Gestational Age of Ewes*. Veterinary Record, 131: 560-562.
- 2. Alaçam E, Dinç DA, Güler M** (1988) *Koyunlarda Mezbaşa Şartlarında Ultrases ile Gebeliğin Tanısı Üzerinde Çalışma*. Et ve Balık Endüstrisi Dergisi, 9(55): 21-25.
- 3. Alan M** (1992) *Koyun ve Keçilerde Reprodüktif Ultrasonografi*. Y.Y.Ü. Vet. Fak. Derg., 3(1-2): 1-10.
- 4. Chalhoub M, Lopes MD, Prestes NC, Filho AI** (2001) *Perfil Ultra-Sonográfico Do Crescimento Embrionario/Fetal Ovino Do 21º Ao 41º Dia De Gestacao*. Rev Bras Saude Prod An 2: 65-68.
- 5. Davey CG** (1986) *An Evaluation of Pregnancy Testing in Sheep Using a Real-Time Ultrasound Scanner*. Australian Veterinary Journal, 63(10): 347-348.

6. **Garcia A, Neary MK, Kelly GR, Pierson RA** (1993) *Accuracy of Ultrasonography in Early Pregnancy Diagnosis in the Ewe*. Theriogenology, 39:847-861.
7. **Haibel GK, Perkins NR** (1989) *Real – Time Ultrasonic Biparietal Diameter of Second Trimester Suffolk and Finn Sheep Fetuses and Prediction of Gestational Age*. Theriogenology, 32(5): 863-869.
8. **İzğür H, Kılıçoğlu Ç, Küplülü Ş, Salmanoğlu R, Vural R, Baştan A** (1992) *B- Mode Real Time Ultrasonic Scanning in the Diagnosis of Pregnancy in Sheep*. 150 Years of Veterinary Education Proceedings Turkey, P 452-458.
9. **Kähn VW, Kähn B, Richter A, Schulz J, Wolf M** (1992) *Zur Sonographie Der Gravidität Bei Schafen I. Fetometrie Zur Bestimmung Des Gestationsstadiums Und Vorhersage Des Geburtszeitpunkts*. Dtsch Tierärztl Wschr, 99: 449-452
10. **Kähn W** (1994) *Veterinary Reproductive Ultrasonography*. Mosby Wolfe, London, S. 187-191.
11. **Kähn W, Achtzehn J, Kähn B, Richter A, Schulz J, Wolf M** (1993) *Zur Sonographie Der Gravidität Bei Schafen. II. Genauigkeit Der Transrektalen Und Der Transkutanen Trächtigkeitstadiendiagnose*. Deutsch Tierärztl Wschr 100: 29-31.
12. **Kaulfus KA, Uhlich K, Gille U** (1999) *Ultrasonographische Messungen Zum Fetalen Wachstum Des Schafes Zwischen Dem 20. Und 50. Trächtigkeitstag*. Deutsch Tierärztl Wschr 106: 433-438
13. **Kaulfus KH, Uhlich K, Brabant S, Blume K, Strittmatter K** (1996) *Die Ultrasonographische Trächtigkeitstadiagnostik (B-Mode) Beim Schaf*. Tierärztl Prax, 24: 443-52.
14. **Kelly RW, Newnham JP** (1989) *Estimation of Gestational Age in Merino Ewes by Ultrasound Measurement of Fetal Head Size*. Australian Journal of Agricultural Research, 40:1293-1299.
15. **Kelly RW, Newnham JP, Johnson T, Speijers EJ** (1987) *An Ultrasound Technique to Measure Placental Growth in Ewes*. Australian Journal of Agricultural Research, 38: 757-764.
16. **Küplülü Ş, Vural R, Aslan S, Salmanoğlu R, Kılıçoğlu Ç, İzğür H** (1993) *Saanen Irki Keçilerde Erken Gebeliğin B – Mode Real Time Ultrasonografi ile Tanısı*. Ankara Üniversitesi Veteriner Fakültesi Dergisi, 40(2): 220-230.
17. **Logue DN, Hall JT, Mcroberts S, Waterhouse A** (1987) *Real- Time Ultrasonic Scanning in Sheep : The Results of the Year of its Application on Farms in South-West Scotland*. Veterinary Record, 121: 146-149.
18. **Quintela LA, Diaz C, Pena AI, Becerra J, Herra PG** (2001) *Early Pregnancy Diagnostic by Transrectal Ultrasonography in the Ewe*. Archivos De Zootechnica, 48(181): 20.
19. **Scherrboom JEM, Taverne MAM** (1985) *A Study of the Pregnant Uterus of the Ewe and the Goat Using Real-Time Ultrasound Scanning and Electromyography*. Veterinary Research Communications, 9: 45-56.
20. **Schrick FN, Inskoop EK** (1993) *Determination of Early Pregnancy in Ewes Utilizing Transrectal Ultrasonography*. Theriogenology, 40: 295-306.
21. **Taşal İ, Ataman MA, Dinç DA, Ergin A, Erdem H** (1995) *Koyunlarda Gebelik Teşhisi Amacıyla A ve B-Model Real Time Ultrason Tekniklerinin Karşılaştırılması*. Veteriner Bilimler Dergisi, 11(1) 41-45.
22. **Taverne MAM, Lavoit MC, Oord RV, Weyden GC** (1985) *Accuracy of Pregnancy Diagnosis and Prediction of Foetal Numbers in Sheep with Linear-Array Real-Time Ultrasound Scanning*. The Veterinary Quarterly, 7(4): 256-263.
23. **Ünal EF, Nak Y, Deligözoğlu F, Çelik İ** (1996) *Koyunlarda Rektal Ultrasonografi ile Gebeliğin ve Fötal Sayıların Belirlenmesi*. Yüzyüncü Yıl Üniversitesi Sağlık Bilimleri Dergisi, 2(1-2): 35-39.
24. **White Ir And Russel Ajf** (1984) *Determination of Fetal Numbers in Sheep by Real Time Ultrasonic Scanning*. In Practice, S. 200-205.
25. **White Ir, Russel Jf, Fowler Dg** (1984) *Real – Time Ultrasonic Scanning in the Diagnosis of Pregnancy and the Determination of Fetal Numbers in Sheep*. Veterinary Record, 115: 140-143.